



Cas clinique

Multiple thrombose veineuse profonde du membre inférieur compliquant une grossesse. A propos d'une observation clinique

Multiple deep vein thrombosis of the lower limb complicating a pregnancy: A case report

Hamidou Soumana Diaouga¹, Maimouna Chaibou Yacouba¹, Rahamatou Madeleine Garba², Maina Oumara³, Nafiou Idi⁴, Madi Nayama¹

Auteur correspondant

Hamidou Soumana Diaouga
Courriel : hamidousoumana21@gmail.com
B.P. 10813
Téléphone +227 97 82 35 80
Département de Gynécologie Obstétrique,
Université Abdou Moumouni de Niamey,
Maternité Issaka Gazobi de Niamey, Niger

Summary

The occurrence of deep vein thrombosis during pregnancy is a rare situation with an incidence of 0.6 per 1000 pregnancies. It poses a diagnostic and therapeutic problem. We report a case of deep vein thrombosis of the lower limb in a 19-year-old primigravida. The diagnosis was suspected on the basis of clinical signs and D-dimer assay, and confirmed by venous Doppler ultrasound. Treatment consisted of anticoagulation with enoxaparin at a therapeutic dose throughout pregnancy. The mode of delivery was caesarean section. The maternal and perinatal prognosis was good.

Keywords: Pregnancy, Venous thromboembolism, Deep vein thrombosis
<https://dx.doi.org/10.4314/aamed.v16i3.9>

Received: October 10th, 2022

Accepted: April 8th, 2023

1. Service de gynécologie obstétrique, Maternité Issaka Gazobi de Niamey, Niger
2. Service de gynécologie obstétrique, Hôpital de l'amitié Niger-Turquie de Niamey, Niger
3. Service d'Assistance Médicale à la Procréation, Hôpital Général de Référence, Niamey, Niger
4. Service de gynécologie obstétrique, Maternité du Centre Hospitalier Régional de Niamey, Niger.

Résumé

La survenue d'une thrombose veineuse profonde au cours de la grossesse est une situation rare avec une incidence de 0,6 pour 1000 grossesses. Elle pose un problème diagnostique et thérapeutique. Nous rapportons un cas de thrombose veineuse profonde de membre inférieur chez une primigeste de 19 ans. Le diagnostic était suspecté sur la base des signes cliniques, du dosage des D dimères et confirmé par l'échographie doppler veineux. Le traitement a consisté en une anticoagulation par enoxaparine à dose thérapeutique tout au long de la grossesse. Le mode d'accouchement était la césarienne. Le pronostic maternel et périnatal était bon.

Mots-clés : Grossesse, Maladie veineuse thromboembolique, Thrombose veineuse profonde

<https://dx.doi.org/10.4314/aamed.v16i3.9>

Reçu le 10 octobre 2022

Accepté le 8 avril 2023

Introduction

La maladie thromboembolique veineuse (MTEV) est une entité pathologique incluant la thrombose veineuse profonde et l'embolie pulmonaire. La survenue d'une thrombose veineuse profonde au cours de la grossesse est une situation rare avec une incidence de 0,6 pour 1000 grossesses et 1,2 pour 1000 accouchements (1-2). La grossesse était longtemps considérée comme l'un de plus grands facteurs de risque de survenue d'une MTEV. En effet, les modifications physiologiques de l'organisme maternel au cours de la grossesse incluant une augmentation des facteurs pro coagulants, une diminution de la protéine S et une inhibition de la fibrinolyse engendrent un risque accru et bien connu de thrombose veineuse profonde (3). Dans nos régions à faible revenu, l'association thrombose veineuse et grossesse pose un problème diagnostique et thérapeutique. En effet, le diagnostic en particulier étiologique se heurte souvent à la non disponibilité des certains et au coût élevé d'autres examens. Le coût de la prise en charge basée en première ligne sur l'héparine de bas poids moléculaire tout au long de la grossesse est insupportable pour la plupart des patientes et leurs familles. Nous rapportons un cas de thrombose veineuse profonde de membre inférieur chez une primigeste de 19 ans prise en charge dans le service de Gynécologie obstétrique de la maternité Issaka Gazobi de Niamey en République du Niger.

Observation clinique

Il s'agissait d'une primigeste de 19 ans, sans antécédents pathologiques particuliers personnels ou familiaux connus et sans notion de contraception. Elle était admise dans notre service pour une tuméfaction douloureuse de la jambe gauche évoluant depuis une semaine avec une grossesse de 7 mois. L'examen physique a révélé un bon état général (cotation 0 OMS), les conjonctives normalement colorées, pression

artérielle à 120/70mmHg, le pouls à 78 battements/mn, FR à 17cycles/mn, température 37,2^oc, poids à 58kg et un IMC à 23 kg/m². Elle présentait une tuméfaction douloureuse du membre inférieur gauche remontant jusqu'à la cuisse. On notait une douleur modérée à la dorsiflexion du pied (signe de Homans positif) et une diminution de ballotement du mollet (figure 1).

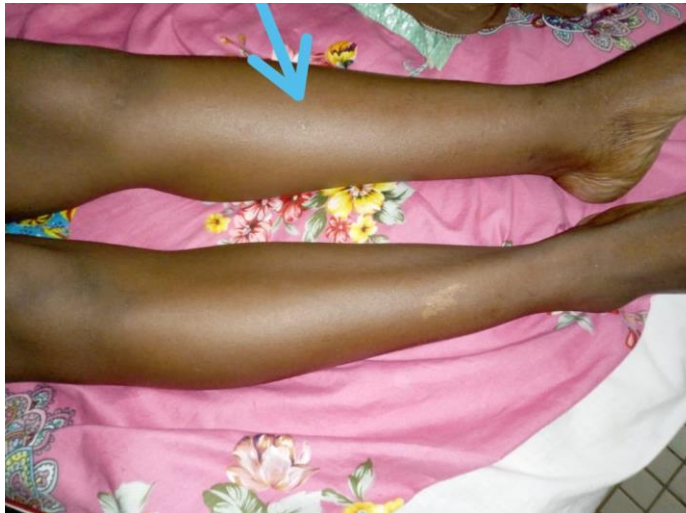

Figure 1 : Tuméfaction du membre pelvien gauche en rapport avec une thrombose veineuse profonde. Aspect j 4 de traitement anticoagulant

L'examen du membre inférieur droit était normal. L'examen obstétrical avait objectivé un utérus gravide avec une hauteur utérine de 28cm, les bruits du cœur fœtal étaient bien perçus et réguliers à 134 battements/mn. Au touché vaginal, le col était long postérieur et fermé. Aux examens complémentaires, l'hémogramme notait un taux de globules blancs à 8,5 10³/ul, une anémie légère avec un taux d'hémoglobine à 9,4 g/dl, les plaquettes à 343. 10³/ul. La Protéine C Réactive était élevée à 29,6 mg/L (< à 6 mg/L). Les D-Dimères étaient augmentés à 2990 ng/mL (< à 500 ng/mL). Le TP était de 87,6%, l'INR à 1,09 et le TCA à 13,8 secondes (pour un témoin à 12,9 secondes). L'ionogramme, la glycémie, le bilan rénal et hépatique étaient normaux. L'échographie doppler veineuse des membres inférieurs objectivait une thrombose veineuse sub-occlusive et extensive de la veine poplitée, la veine fémorale profonde, la veine fémorale superficielle et de la veine fémorale commune du membre inférieur gauche (Figure 2).

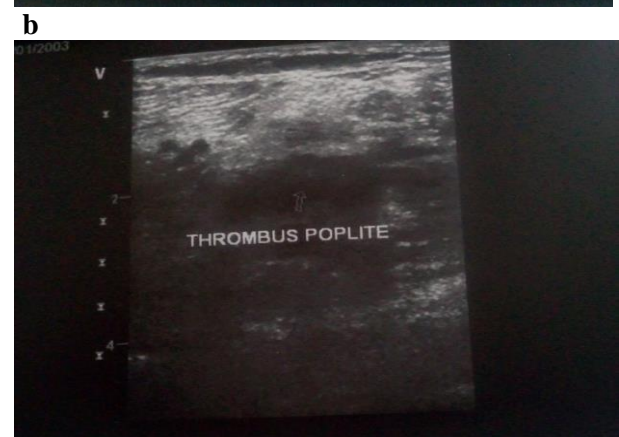
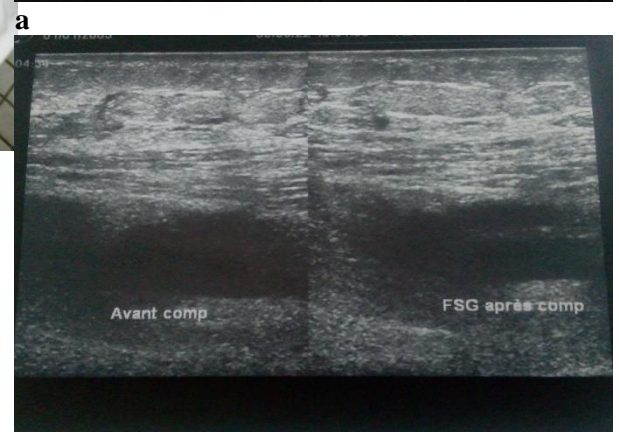
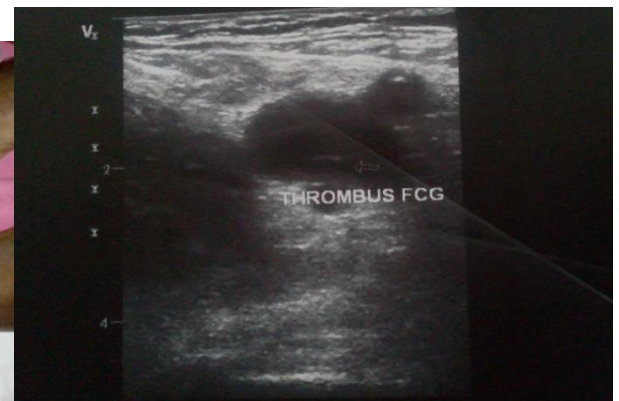

Figure 2 : Image échographique d'une thrombose veineuse profonde sub-occlusive et extensive fémoro-poplitée gauche survenue au cours d'une grossesse de 29 SA.



Le réseau artériel était normal. La radiographie pulmonaire n'était pas réalisée. Le bilan auto-immun (Ac Anti-Nucléaire, Ac Anti ECT, Ac Anti Phospholipides), le dosage de la protéine C activée, de la protéine S activée et de l'antithrombine III activée n'était pas réalisé. L'échographie obstétricale avait montré une grossesse monofoetale évolutive de 29SA sans anomalies fœtales ni des annexes.

Devant ce tableau clinique et biologique, le diagnostic retenu était une thrombose veineuse profonde du membre inférieur compliquant une grossesse de 29 SA. La patiente était mise sous une héparinothérapie à dose curative (énoxaparine 100 UI/kg toutes les 12 heures en sous cutané) durant toute la grossesse avec une surveillance hebdomadaire des plaquettes. Le traitement était bien toléré et l'évolution était favorable jusqu'à 36 SA où une césarienne prophylactique était réalisée et s'est soldée par la naissance d'un nouveau-né vivant en bonne santé et sans anomalies morphologiques pesant 2400grammes. L'héparinothérapie était reprise 12 heures après la césarienne et était poursuivie jusqu'à six semaines post partum puis un relais par les anti vitamine K (acenocoumarol) pendant trois mois. L'évolution était favorable à long terme avec la disparition des signes cliniques, biologiques et radiologiques.

La patiente avait donné son consentement volontaire pour la publication de son cas.

Discussion

La présente observation est une illustration clinique, biologique et radiologique d'une thrombose veineuse profonde compliquant une grossesse de 29 SA chez une primigeste de 19 ans sans antécédents pathologiques personnel et familial connus dans un contexte de faible niveau socio-économique. La survenue d'une thrombose veineuse profonde au cours de la grossesse est une situation rare bien que la gravido-puérpéralité soit une circonstance bien connue de survenue d'accidents thromboemboliques (1). En effet, du fait des modifications physiologiques de l'organisme maternel qu'elle induit, la grossesse réunie en elle seule les 3 facteurs à l'origine de la thrombose veineuse décrit en 1856 par Rudolf Virchow. Ces facteurs incluent la stase veineuse, l'hypercoagulabilité et la lésion vasculaire. La stase veineuse résulte d'une diminution du tonus veineux induite par les hormones et de l'obstruction du flux veineux dû à la compression par l'utérus gravide des veines abdominales. Une réduction de la vitesse du flux veineux d'environ 50 % se produit dans les membres inférieurs entre

la 25^e et la 29^e semaine de gestation (4). Cette compression par l'utérus gravide explique la localisation privilégiée de la thrombose au membre pelvien gauche comme c'est le cas de la patiente en discussion. Ceci est dû à la compression de la veine iliaque commune gauche par l'artère iliaque commune droite qui est accentuée par l'augmentation du volume de l'utérus (5). L'hypercoagulabilité est le facteur de risque le plus important contribuant à la thrombose pendant la grossesse. La grossesse est marquée par une augmentation de la plupart des facteurs de coagulation (I, V, VII, VIII, IX, X, facteur de Willebrand) ainsi que la diminution progressive de la capacité fibrinolytique (4). Les lésions vasculaires, quant à elles, peuvent être dues à des traumatismes tels que l'accouchement mais aussi à la distension veineuse elle-même consécutive à la compression pelvienne et à la vasodilatation veineuse d'origine hormonale (6). Le risque de thrombose augmente lorsque la grossesse est associée à d'autres facteurs comme la contraception oestro-progestative précédant la grossesse, la drépanocytose ou les déficits constitutionnels en inhibiteur de la coagulation que ce soit le déficit en antithrombine III, en protéine C ou en protéine S (7). Chez notre patiente l'électrophorèse de l'hémoglobine était normale, il n'y avait pas de notion de contraception ni d'histoire de thrombophilie dans sa famille. Cependant un bilan étiologique plus poussé à savoir le bilan auto-immun (Ac Anti-Nucléaire, Ac Anti ECT, Ac Anti Phospholipides), le dosage de la protéine C activée, de la protéine S activée et de l'antithrombine III activée n'était pas réalisé car non disponible dans notre contexte. Sur le plan clinique, les signes les plus retrouvés sont l'œdème du membre inférieur, l'érythème et le trouble de la marche. Les douleurs pelviennes et dorsales peuvent témoigner d'une thrombose veineuse profonde proximale (TVP) (ilio-fémorale) (4). En général le tableau clinique est non spécifique d'où le nécessité d'avoir les examens biologiques et radiologiques faciles. Les principaux examens diagnostiques étaient les D-Dimères et l'échographie Doppler. Cependant, pendant la grossesse, il y a une augmentation physiologique des D dimères et la négativité de ce test n'élimine pas le diagnostic. (7) L'échographie doit rester la principale méthode de diagnostic de la TVP, mais si l'échographie est normale et que la suspicion clinique est toujours présente, il ne faut pas hésiter à demander une IRM. L'IRM est



également utile dans les cas où la détermination de l'étendue réelle d'une TVP dans le pelvis ou l'abdomen influencera la prise en charge (4). Dans notre observation le diagnostic était suspecté sur la base des signes cliniques, des D-Dimères et confirmé par l'échographie doppler. Concernant la prise en charge, le choix thérapeutique est très limité pendant la grossesse. Les anticoagulants oraux directs traversent la barrière hématoplacentaire et sont contre-indiqués. Les antivitamines K sont contre indiqués tout au long de la grossesse Mais autorisés dans le post partum. Ils sont en général débutés entre le 2^{ème} et le 5^{ème} jour post-partum (2). Au premier trimestre ils sont responsables d'anomalies congénitales. Au 2^{ème} et 3^{ème} trimestre, ils entraînent une perte fœtale, une hémorragie fœtale, exposent à un risque élevé de saignement pendant l'accouchement et un trouble du développement neurologique (2). Ainsi les héparines de bas poids moléculaire (HBPM) en doses thérapeutiques est le traitement de choix pendant la grossesse, et l'anticoagulation doit être poursuivie jusqu'à 6 semaines après l'accouchement, avec une durée totale minimale de 3 mois. L'utilisation de HBPM ou AVK n'empêche pas l'allaitement (8). L'énoxaparine 100 UI/kg toutes les 12 heures était le traitement de choix utilisé pour traiter la TVP associée à un bas de contention chez notre patient avec un relais par les AVK pour une durée de 3 mois. La gestion de l'accouchement, y compris le type d'analgésie, nécessite une approche multidisciplinaire et dépend des conditions locales et des conditions spécifiques à la patiente. Plusieurs options sont possibles, soit l'expectative en l'attente d'un accouchement spontané avec interruption temporaire de l'HBPM, soit la réalisation d'une césarienne prophylactique (8). Chez notre patiente le mode d'accouchement était une césarienne programmée à 36 SA. La réalisation de cette césarienne avant un terme plus avancé a été motivé par le souhait de la patiente et de sa famille pour de raison financière devenant prohibitif (le coût de l'héparine s'élevait à environ 10.000 FCFA par jour). Les AVK utilisables dans le post partum sont moins couteux. Cette attitude thérapeutique a permis d'améliorer le pronostic maternel et périnatal chez notre patiente. Dans les pays à ressources limitées, l'accent doit être mis sur la prévention. A cet égard, les données probantes sont très incertaines quant aux bénéfices et risques de la thromboprophylaxie de la MTEV chez la femme enceinte. Globalement, une anticoagulation prophylactique est recommandée

pendant la grossesse en cas d'antécédent personnel de MTE ou en cas de risque significatif de MTE (lié à l'existence de thrombophilies). Cette prévention est basée sur le bas de contention, les HBPM à doses prophylactiques et l'aspirine à doses anti-aggrégantes à 75 à 100 mg/j (2, 9). Cette observation présente un intérêt clinique et pratique évident. En effet, la patiente ne présentait aucun facteur de risque de thrombophilie et la MTEV était survenue à 29 SA corroborant ainsi les données de la littérature quant caractère thrombogène de la grossesse avec un risqué maximum entre 25 SA et 29SA. (4) En pratique clinique, le diagnostic doit être évoqué devant toute symptomatologie douloureuse des membres inférieurs chez une femme enceinte particulièrement entre 25SA et 29 SA. Concernant la prise en charge, malgré les controverses, la discussion sur la possibilité d'utilisation des AVK à partir du 2^e trimestre de la grossesse est toujours ouverte en particulier dans un contexte à ressources limitées.

Conclusion

La thrombose veineuse profonde de membre inférieur est une complication rare de la grossesse. La grossesse constitue le principal facteur de risque. Le tableau clinique et le bilan biologique sont souvent non spécifiques d'où la difficulté diagnostique. Le traitement et la prévention de la MTEV dans cette population de patients sont contraignants par la nécessité de prendre en compte le bien-être fœtal et maternel. Cette contrainte thérapeutique occasionne des coûts souvent prohibitifs pour les patientes et leurs familles dans nos contrées en l'absence de toutes formes de couverture sanitaire universelle dans ce contexte des pays à faibles revenus.

Conflit d'intérêt

Les auteurs ne déclarent aucun conflit d'intérêt.

Financement

Aucun

Contribution des auteurs

HSD et MN : conception, collecte des données, rédaction de la version initiale et finale du manuscrit. MCY, RMG, MO et NI : analyse et interprétation des données, correction de la version finale du manuscrit. Tous les auteurs ont lu et approuvé la version finale et révisée du manuscrit.

Références

1. Kourlaba G, Relakis J, Kontodimas S, Holm MV, Maniadakis N. A systematic review and meta-analysis of the epidemiology and burden of venous thromboembolism among pregnant



- women. *Int J Gynaecol Obstet.* 2016 ;**132** (1) :4-10.
2. Bates SM, Rajasekhar A, Middeldorp S, McLintock C, Rodger MA, James AH, *et al.* American Society of Hematology 2018 guidelines for management of venous thromboembolism: venous thromboembolism in the context of pregnancy. *Blood advances.* 2018; **2** (22):3317-3359.
 3. Madar H, Brun S, Coatleven F, Nithart A, Lecoq C, Gleyze M, *et al.* Pour une prescription ciblée de l'aspirine. *Gynécologie Obstétrique Fertilité & Sénologie* 2017 ;**45** :224-230.
 4. Devis P, Knuttinen MG. Deep venous thrombosis in pregnancy: incidence, pathogenesis and endovascular management. *Cardiovasc Diagn Ther* 2017; **7** (Suppl 3): S309-S319.
 5. James AH, Tapson VF, Goldberg SZ. Thrombosis during pregnancy and the postpartum period. *Am J Obstet Gynecol.* 2005; **193**:216-219.
 6. Calderwood CJ. Gestational related changes in the deep venous system of the lower limb on light reflection rheography in pregnancy and the puerperium. *Clinical radiology* 2007; **62**: 1174-1179.
 7. Torkzad MR, Bremme K, Hellgren M, Eriksson MJ, Hagman A, Jorgensen T, *et al.* Magnetic Resonance Imaging and Ultrasonography in Diagnosis of Pelvic Vein Thrombosis During Pregnancy. *Thrombosis Research.* 2010; **126**, 107-112.
 8. Middeldorp S, Ganzevoort W. How I treat venous thromboembolism in pregnancy. *Blood.* 2020 ;**136** (19) :2133-2142.
 9. Gaudineau A, Gorse A, Sananes N, Korganow AS, Langer B. Accidents thromboemboliques veineux et grossesse. *EMC - Obstétrique/Gynécologie* 2014;**9** (4):1-15 [Article 5-044-E-10].

Comment citer cet article : Diaouga HS, Yacouba MC, Garba RM, Oumara M, Idi N, Nayama M. Multiple thrombose veineuse profonde du membre inférieur compliquant une grossesse. A propos d'une observation clinique. *Ann Afr Med* 2023; **16** (3): e5239-e5243. <https://dx.doi.org/10.4314/aamed.v16i3.9>