

## Cas Clinique

# Hématome spontané de la surrénale (à propos de 2 cas)

M. El Baghouli, A. Sahnoun, A. Debbagh, A. Joual, S. Bennati et F. Meziane

Service d'Urologie, CHU Ibn Rochd, Casablanca, Maroc

## RESUME

L'hématome spontané de la surrénale est rare et d'étiologies multiples. Il est caractérisé par sa latence clinique et prête à confusion à une tumeur maligne de la surrénale. Nous rapportons deux observations: la première concernant un patient de 77 ans, sans antécédents pathologiques, qui a consulté pour des douleurs abdominales isolées. L'échographie et la tomodensitométrie ont révélé l'existence d'une masse hétérogène aux dépens de la surrénale droite. La deuxième observation concerne une femme de 31 ans ayant consulté pour lombalgies gauches intermittentes. L'échographie et la tomodensitométrie ont révélé une tumeur kystique de la surrénale gauche. Dans les deux cas le bilan biologique était normal et une surrénalectomie par voie sous-costale a été réalisée. L'étude anatomopathologique a conclu à un hématome surrénalien sans lésion tumorale associée. Les aspects diagnostiques et thérapeutiques sont discutés.

**Mots clés:** Surrénale, hématome spontanée, surrénalectomie.

**Correspondance:** Dr. Mohamed EL BAGHOULI, 173 Rue Saint Laurent, App n° 13, 09000 Casablanca, MAROC, elbaghoulim@yahoo.fr

Détails d'acceptation : article reçu: 27/9/2008

article accepté (après corrections): 26/1/2009

## INTRODUCTION

L'hématome surrénalien constitue un événement rare. Il peut être du à un traumatisme ou à l'usage de traitement anticoagulant ; rarement, il est idiopathique. Sa symptomatologie est souvent pauvre et sa découverte est le plus souvent radiologique. Nous rapportons deux cas d'hématome spontané de la surrénale et nous discutons les différents aspects diagnostiques et thérapeutiques.

## OBSERVATIONS

### Observation no.1

Un patient âgé de 77 ans, sans antécédents pathologiques particuliers, a consulté pour des douleurs abdominales évoluant depuis 6 mois sans troubles digestifs. L'examen

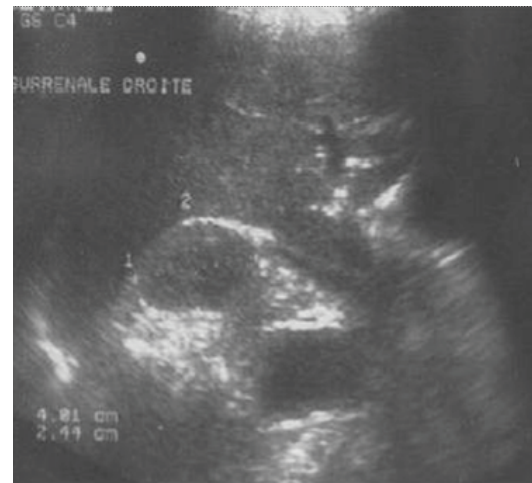
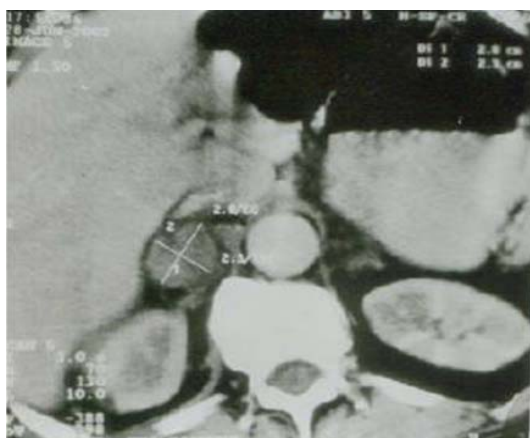
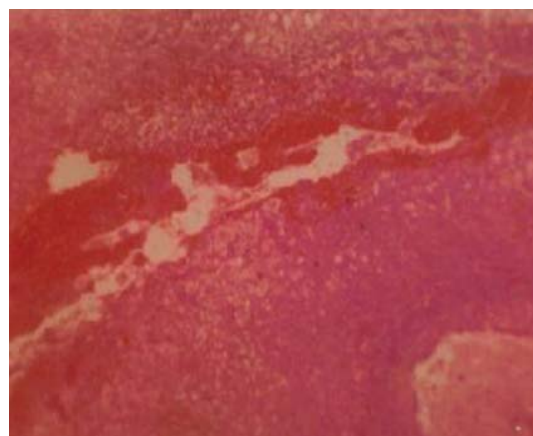


Fig. 1: Echographie abdominale montrant la masse hétérogène au niveau de la surrénale droite.

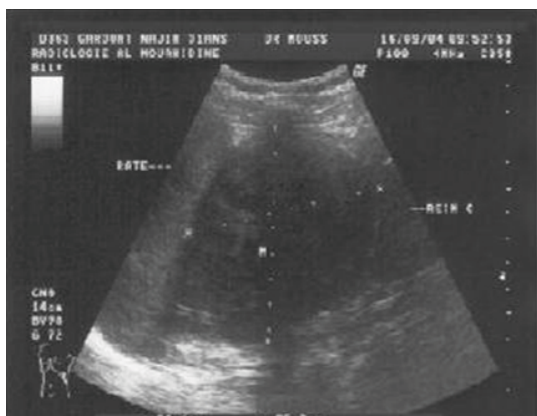
clinique a trouvé une tension artérielle normale et une sensibilité de la fosse lombaire droite. L'échographie a révélé la présence d'une masse hétérogène de la surrénale



**Fig. 2:** TDM abdominale avec injection de produit de contraste : augmentation hétérogène du volume de la surrenale droite ne prenant pas le produit de contraste.



**Fig. 3:** Histologie de la pièce opératoire montrant des lésions hémorragiques sans malignité (HE x 40).



**Fig. 4 :** Echographie de la masse surrenalienne gauche

droite (Fig.1). La tomодensitométrie (TDM) a objectivé une augmentation hétérogène du volume de la surrenale droite mesurant 40 x 22 x 23 mm ne prenant pas de contraste sans adénopathies locorégionales (Fig. 2). Les reins et la surrenale controlatérale étaient normaux. Le dosage des dérivés méthoxylés (cortisol plasmatique, métanéphrine et normétanéphrine) était normal. Par ailleurs, il n'y avait pas de thrombopénie ni de troubles de l'hémostase. Devant cette tumeur surrenalienne hétérogène et suspecte, une surrenalectomie a été décidée. Elle a été réalisée par une laparotomie sous costale antéro-latérale transpéritonéale. En per-opératoire, cette masse était développée aux dépens de la surrenale droite fusant vers le

haut en rétrocave avec une adhérence intime aux organes de voisinage.

L'examen anatomopathologique de la pièce opératoire a conclu à un hématome surrenalien sans lésion tumorale associée (Fig. 3). Les suites opératoires ont été simples et l'évolution sans événements particuliers, avec un recul de 3 ans.

#### Observation no. 2

Une patiente âgée de 31 ans, sans antécédents pathologiques particuliers, a consulté pour lombalgies gauches intermittentes et isolées remontant à 8 mois auparavant. L'examen clinique a trouvé une tension artérielle normale et une sensibilité de la fosse lombaire gauche. L'échographie a montré une masse kystique surrenalienne gauche (Fig. 4), confirmée à la TDM, ne se rehaussant pas après injection du produit de contraste (Fig. 5 A,B). Le bilan biologique était normal, notamment le dosage des dérivés méthoxylés et la cortisolémie, ainsi que le bilan d'hémostase et le taux des plaquettes. Une surrenalectomie a été réalisée par laparotomie sous costale antéro-latérale transpéritonéale. En per-opératoire a été découvert une masse kystique développée aux dépens de la surrenale gauche qui était réduite à une petite languette parenchymateuse (Fig. 6). L'étude anatomopathologique a conclu à

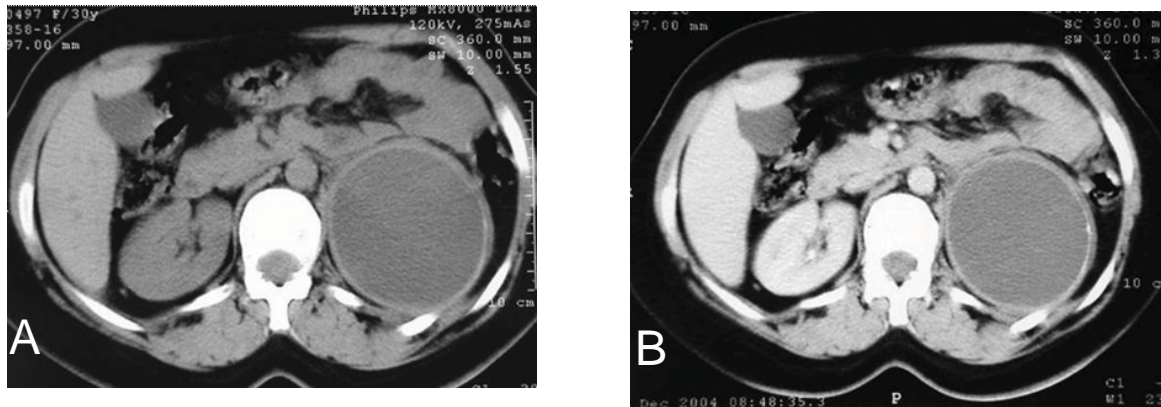


Fig. 5 : TDM abdominale sans (A) et avec (B) injection de produit de contraste : masse kystique de la surrenale gauche

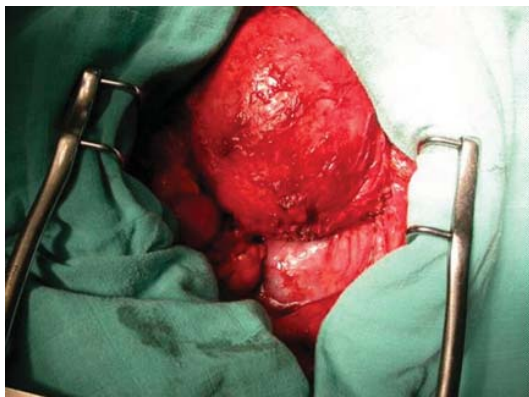

Fig.6: Vue per-opératoire de la masse surrenalienne.

un hématome de la surrenale sans lésions associées. Les suites opératoires ont été simples et le suivi à un an n'a pas rapporté d'événements particuliers.

## DISCUSSION

Les hémorragies ou hématomes de la surrenale sont exceptionnelles. Les causes de ces hématomes recouvrent des situations pathologiques diverses, dont les principales sont : septicémie, méningococcémie, syndromes hémorragiques, états de choc, traitement anticoagulant, syndrome des antiphospholipides, thrombopénie, traumatisme, stress, tumeur surrenalienne et l'hypertension artérielle. En l'absence de toute étiologie, l'hématome est dit idiopathique<sup>1,2</sup>.

Les mécanismes des hématomes surrenaliens spontanés sont représentés par les états

de stress qui génèrent la sécrétion des catécholamines. Ils sont favorisés par la configuration vasculaire des surrenales qui est plus riche en artères qu'en veines. Ceci va donc engendrer des thrombus veineux et, par conséquent, une vulnérabilité plus importante des surrenales à la survenue des hémorragies<sup>1,3,4</sup>.

Cliniquement la symptomatologie est souvent pauvre et non spécifique, avec une latence souvent rencontrée. Par ailleurs, une masse abdominale, une hypotension avec anémie, voire un abdomen aigu peuvent être rencontrés<sup>5,6</sup>.

L'atteinte bilatérale peut induire une insuffisance surrenalienne aiguë, et peut ainsi inaugurer le tableau clinique<sup>5</sup>. Quand l'hématome surrenalien est cliniquement muet, il est alors de découverte fortuite à l'échographie<sup>5,6</sup>.

Sur le plan radiologique, l'échographie n'apporte que des arguments de présomption en montrant une masse surrenalienne homogène, parfois hétérogène, de taille variable. La TDM et l'imagerie par résonance magnétique (IRM) apparaissent comme des examens de choix pour le diagnostic et le suivi ultérieur. Ainsi, la TDM permet un diagnostic positif et topographique de l'hématome et permet de déceler une éventuelle cause sous jacente. En général, l'hématome surrenalien donne l'aspect d'une masse isodense qui ne prend pas le contraste de façon périphérique. Certains auteurs rapportent qu'une densité spontanée homogène supérieure à 50 unités Hounsfield est pathognomonique de l'hématome<sup>7,8</sup>.

Les hématomes idiopathiques, d'évolution chronique, peuvent être le siège de remaniements tissulaires et donner des aspects scannographiques pouvant prêter à confusion avec les autres tumeurs (phéochromocytomes, carcinome et métastases)<sup>7,8</sup>.

L'IRM est un examen assez fiable pour asseoir le diagnostic. En général, il donne un hypersignal que ce soit en T1 ou en T2 sans qu'il y ait rehaussement après injection du DTPA-gadolinium. Mais des formes avec hyposignal en T1 et hypersignal en T2 ont été rapportées. L'IRM permet en plus la détection des thrombus veineux et de reconnaître parfois la nature de la lésion en cause<sup>6-8</sup>.

Le dosage des dérivés méthoxylés (cortisol plasmatique, métanéphrine et normétanéphrine), des hormones surrénaliennes, du taux des plaquettes, ainsi que le bilan d'hémostase sont souvent demandés pour orienter le diagnostic et sont le plus souvent normaux<sup>2,3</sup>.

La surrénalectomie à ciel ouvert ou par voie laparoscopique reste le geste idéal afin de dissiper tout doute sur le diagnostic. Néanmoins, la voie laparoscopique est séduisante et de plus en plus utilisée. Certains auteurs encouragent un traitement conservateur de l'hématome seul. Ce type de traitement est pourvoyeur de récurrences hémorragiques et peut en même temps laisser évoluer une tumeur qui n'a pas été vue à l'imagerie (adénome, métastase)<sup>4,7</sup>. L'étude anatomopathologique des surrénales, en matière d'hématome, objective des lésions vasculaires dominées par les thromboses veineuses; les glandes surrénales partiellement ou totalement détruites, ou le siège de volumineux hématomes occupant la loge surrénalienne et laminant le parenchyme glandulaire, constituant une nécrose hémorragique<sup>2-4</sup>.

En conclusion, l'hématome spontané de la surrénale est une entité pathologique rare et à symptomatologie pauvre. L'imagerie (TDM, IRM) permet souvent de poser le diagnostic. La surrénalectomie reste indiquée en cas de persistance d'un doute diagnostique. Le pronostic reste par ailleurs favorable.

## BIBLIOGRAPHIE

1. Badaoui R, Thouvenin T, Riboulot M, Bachelet Y, Ossart M. Hématome surrénal unilatéral spontané en post-partum. A propos d'un cas. [Unilateral spontaneous adrenal hematoma during the postpartum period. A propos of a case]. *Cah.Anesthesiol.* 1996;44(4):369-71.
2. Patel VG, Babalola OA, Fortson JK, Weaver WL. Adrenal myelolipoma: Report of a case and review of the literature. *Am.Surg.* 2006; Jul;72(7):649-54.
3. Brinkane AH, Ounadi Corbille W. Hématome spontané unilatéral de la surrénale. [Spontaneous unilateral adrenal hematoma]. *Ann.Endocrinol.(Paris).* 2003; Dec;64(6):453-5.
4. El Khader K, el Ghorfi MH, Ouali M, Ibnatty A, Hachimi M, Lakrissa A. Hématome spontané de la surrénale. [Spontaneous hematoma of the adrenal glands]. *Prog. Urol.* 2001; Jun;11(3):517-9.
5. Vendrell JR, Alcover J, Alcaraz A, Llopis J, Gutierrez R, Barranco MA, et al. Hematoma suprarrenal espontaneo unilateral una causa excepcional de hemorragia retroperitoneal. [Unilateral spontaneous adrenal hematoma: An unusual cause of retroperitoneal hemorrhage]. *Actas Urol.Esp.* 1996; Jan;20(1):59-62.
6. Hoeffel C, Legmann P, Luton JP, Chapuis Y, Bonnin A. Hématomes surrénaliens unilatéraux spontanés. 10 observations. [Spontaneous unilateral adrenal hematomas. 10 cases]. *Presse Med.* 1994; Jun 11;23(22):1023-6.
7. Meyer X, Legros R, Aczel F, Ehre P, Ledellou M, Martin JP. Hématome surrénalien unilatéral de l'adulte. Apport de l'IRM dans le suivi évolutif. [Unilateral adrenal hematoma in adults. Contribution of MRI in follow-up]. *J.Radiol.* 1996; Mar;77(3):197-200.
8. Hoeffel C, Legmann P, Luton JP, Chapuis Y, Fayet Bonnin P. Spontaneous unilateral adrenal hemorrhage: Computerized tomography and magnetic resonance imaging findings in 8 cases. *J.Urol.* 1995; Nov;154(5):1647-51.

## ABSTRACT

### Spontaneous hematoma of the adrenal gland

Spontaneous hematoma of the adrenal glands is a very rare condition and may have multiple etiologies. It is usually asymptomatic and may easily be confused with a malignant tumor of the adrenal glands. We herein report two cases: the first patient was a 77-year-old male patient with an uneventful medical history who was admitted for abdominal pain. Ultrasonography and CT-scan revealed a heterogeneous mass of the right adrenal gland. The second patient, a 31-year-old woman presented with intermittent left lumbar pain. Ultrasonography and CT-scan revealed a cystic tumor of the left adrenal gland. In both cases laboratory tests were normal and adrenalectomy was performed. Histopathological evaluation revealed an isolated hematoma without adrenal abnormalities. The clinical, diagnostic and therapeutical aspects are discussed

### Commentaire rédactionnel

Tout est dit dans cet article à propos des hématomes de la surrenale. L'imagerie permet d'en faire le diagnostic notamment par l'IRM et évite une intervention inutile sauf en cas de symptômes invalidants ou de saignement persistant. L'absence de rehaussement au scanner est en faveur d'une lésion bénigne. Malheureusement dans les deux cas décrits c'est l'intervention qui a été choisie de surcroît par laparotomie ce qui n'est pas très « moderne ».

Prof. Christian Saussine

Service d'Urologie, Hôpitaux Universitaires de Strasbourg, Strasbourg, France