

# LES KYSTES AMYGDALOÏDES : A PROPOS DE 31 CAS

## SECOND BRANCHIAL CLEFT CYST : ABOUT 31 CASES

A. Charfi, W. Abid, N. Romdhane, A. Madiouni, H. Chahed, R. Zainine, N. Beltaif, S. Sahtout, G. Besbes

Service ORL et chirurgie cervicofaciale la Rabta Tunis

Faculté de médecine de Tunis - Université De Tunis El Manar

### RESUME

**Introduction:** Le kyste amygdaloïde est une tumeur kystique latéro-cervicale haute rare, issue de la 2ème fente branchiale. Il représente 2% des tumeurs latéro-cervicales du cou, et 6,1 à 85,2% des anomalies de la deuxième fente. La forme oropharyngée est très rare.

**But :** Analyser les caractéristiques anatomo-cliniques et discuter les modalités de prise en charge et les indications thérapeutiques de cette affection.

**Méthode :** étude rétrospective menée sur une période de 10 ans (2000- 2009) à propos de 31 cas de kystes amygdaloïdes colligés au service d'ORL et de chirurgie cervico-faciale de La Rabta.

**Résultat :** L'âge moyen de nos patients était de 28 ans et 7 mois avec un sex-ratio de 0,47. La durée d'évolution était de 14 mois. L'examen physique a trouvé une masse submandibulaire dans 2 cas, rétro-angulo-mandibulaire dans 2 cas et jugulo-carotidienne dans 27 cas. Vingt neuf patients ont eu une échographie cervicale ayant montré une masse kystique dans 23 cas. La TDM cervicale a été pratiquée dans 13 cas, faisant évoquer le diagnostic dans 7 cas. Une masse liquidienne parapharyngée a été retrouvée dans un cas motivant la pratique d'un examen radiologique complémentaire par une IRM cervicale. Une ponction cytologique a été pratiquée dans 16 cas, ayant montré un matériel kystique dans 12 cas. Trente patients ont eu un traitement chirurgical avec exérèse complète du kyste. Une mise à plat de la collection parapharyngée a été pratiquée dans un cas. L'évolution a été favorable dans 29 cas avec un recul moyen de 2ans et 9 mois. Deux cas de récurrence ont été notés.

**Conclusion :** Les kystes amygdaloïdes sont des malformations relativement rares, leur diagnostic est suspecté à l'examen physique orienté par les données de l'imagerie et confirmée par l'examen anatomopathologique. Le traitement est chirurgical, seule l'exérèse complète du kyste permet de prévenir les récurrences ultérieures.

**Mots clés :** Appareil branchial, kyste, oropharynx, imagerie, chirurgie.

### SUMMARY

Second branchial cleft cysts are the most common type of branchial abnormalities and usually found high in the neck.

**Aim:** to analyse the anatomical and clinical characteristics and discuss the modalities of care and therapeutic indications of these diseases.

**Methods:** we report a retrospective study concerning 31 cases of second branchial cleft cysts diagnosed and treated at ENT department of LA RABTA hospital of Tunis from 2000 to 2009.

**Results:** The average age of our patients was 28 years and 7 months with a sex-ratio 0,47. Disease duration was 14 months. Physical examination found a cervical mass in all the cases. Twenty nine patients were fitted with an ultrasound cervical. Cervical CT was performed in 13 cases, suggestive of the diagnosis in 7 cases. Parapharyngeal mass fluid was found in a case challenging the practice of a complement by a cervical MRI. A fine needle aspiration biopsy was performed in 16 cases, which showed a cystic material in 12 cases. Thirty patients underwent surgery with complete excision of the cyst. A flattening of the collection parapharyngée was performed in one case. The outcome was favorable in 29 cases with a mean of 2 years and 9 months. Two cases of recurrence were noted.

**Conclusion:** In the presence of a cystic lesion of the lateral neck, even though the lesion represents unusual radiological manifestation, its characteristic location and gradual clinical course should raise the possibility of second branchial cleft cyst among the differential diagnoses.

**Key words:** Oropharyngeal, branchial, cysts, radiology, surgery

### INTRODUCTION

Les kystes amygdaloïdes ou anciennement appelés branchiomes sont des vestiges du sinus cervical de His. Ils font partis des anomalies de la 2ème fente branchiales. Avec les fistules de la deuxième fente, ils constituent les malformations congénitales les plus fréquentes du cou.

Le but de notre travail est d'étudier les caractéristiques épidémiologiques et les difficultés diagnostiques des kystes amygdaloïdes.

### MATERIELS ET METHODES

Notre étude est rétrospective menée sur une période de 10 ans (2000- 2009) à propos de 31 cas de kystes amygdaloïdes colligés au sein du service d'ORL et de chirurgie cervico-faciale de La Rabta.

daloïdes colligés au sein du service d'ORL et de chirurgie cervico-faciale de La Rabta.

### RESULTATS

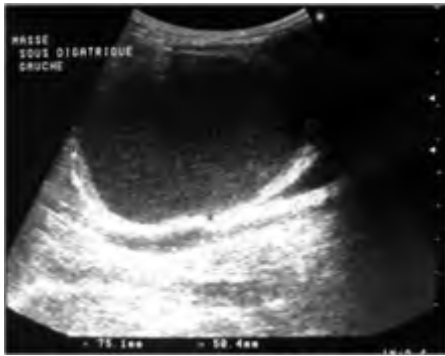Les kystes amygdaloïdes ont présenté 45% de l'ensemble des anomalies branchiales.

L'âge moyen de nos patients était de 28 ans et 7 mois avec des extrêmes de 7 et 66 ans. Les patients étaient répartis entre 10 hommes et 21 femmes avec un sex-ratio de 0,47.

Le motif de consultation était une tuméfaction latéro-cervicale dans tous les cas, elle était droite dans 15 cas et gauche dans 16 cas. La durée d'évolution était de 14 mois avec des extrêmes de un mois et 17 ans. L'examen physique a trouvé une masse submandibulaire dans 2 cas,



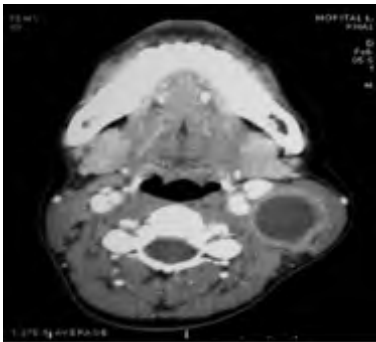
rétro-angulo-mandibulaire dans 2 cas et jugulo-carotidienne dans 27 cas (haute dans 21 cas, moyenne dans 4 cas et basse dans 2 cas). Un trismus a été noté dans un cas. Cette masse était rénitente dans 7 cas, ferme dans 11 cas et molle dans 17 cas. La peau en regard était inflammatoire dans 3 cas. Une fistule en regard a été notée dans 3 cas. Un bombement parapharyngé a été noté dans un cas. Vingt neuf patients ont eu une échographie cervicale ayant montré une masse kystique dans 23 cas (figure 1).



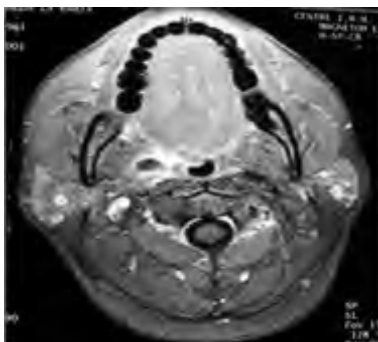**Figure 1: Echographie cervicale :  
masse anéchogène à paroi régulière**

La TDM cervicale a été pratiquée dans 13 cas, faisant évoquer le diagnostic dans 7 cas (figure 2).

Une masse liquidienne parapharyngée a été retrouvée dans un cas motivant la pratique d'un complément d'exploration radiologique par une IRM cervicale (figure 3).



**Figure 2 : TDM cervicale, coupe axiale :  
formation kystique bien limitée avec prise  
de contraste en périphérie**



**Figure 3 : IRM cervicale séquence T1 :  
formation de signal intermédiaire  
para-amygdalienne droite avec périphérie en hypersignal**

Une ponction cytologique a été pratiquée dans 16 cas, ayant

montré un matériel kystique dans 12 cas. Trente patients ont eu un traitement chirurgical avec exérèse complète du kyste. Une mise à plat de la collection parapharyngée a été pratiquée dans un cas. L'évolution a été favorable dans 29 cas avec un recul moyen de 2ans et 9 mois. Deux cas de récurrence ont été notés, un cas à 3 mois et l'autre celui de la collection parapharyngée à 6 mois.

## DISCUSSION

Les tumeurs bénignes kystiques dysembryologiques se développent au niveau de la partie antéro-latérale du cou. Elles font partie des anomalies congénitales de la deuxième fente branchiale. La fréquence des kystes amygdaloïdes par rapport aux anomalies de la deuxième fente varie de 6,1 à 85,2% (1, 2).

Il prend son origine à partir du sinus congénital soit externe, le long du bord antérieur du sterno-cléido-mastoïdien, soit interne siégeant sur le pilier postérieur de l'amygdale, le rhinopharynx ou le sinus piriforme. Au terme de l'évolution, le kyste branchial est situé en position sous-hyoïdienne à la face externe de l'axe jugulo-carotidien. Le kyste communiqué parfois avec la peau ou le pharynx (3), spontanément ou suite à une surinfection. La communication avec l'extérieur se fait par un canal étroit que l'on appelle fistule cervicale externe, dont l'orifice externe se situe souvent à la réunion du tiers moyen et tiers inférieur du bord antérieur du muscle sterno-cleido-mastoïdien.

Alors que la communication avec le pharynx, plus rare que la précédente, se fait par une fistule interne qui s'ouvre dans un dérivé embryonnaire de la deuxième poche branchiale, l'amygdale palatine (4).

Ces kystes sont souvent de découverte tardive avec un âge moyen de 40 ans sans aucune prédominance du sexe.

La clinique dépend de la localisation et de la taille du kyste. Il réalise une tuméfaction élastique molle latéro-cervicale, mobile pouvant simuler en cas d'infection un adénophlegmon. La localisation pharyngienne est très rare.

En 1993, Thaler a rapporté une observation rare de kyste amygdaloïde oropharyngé sans fistule (5).

Cette localisation est expliquée par l'apposition ectoblaste-entoblaste de la membrane obturatrice, en l'absence de l'arc mésoblastique sans qu'il y ait une communication via une fistule avec l'oropharynx. Chez l'adulte cette forme clinique est souvent confondue avec un abcès parapharyngé, le recours à l'imagerie (TDM/IRM) est indispensable pour étayer le diagnostic. La TDM ou l'IRM sont particulièrement indiquées pour différencier la lésion des autres tumeurs parapharyngées : un hémangiome, lymphangiome ou kyste dermoïde, adénopathie métastatique dont la distinction avec un kyste amygdaloïde dégénéré ou une métastase intra kystique est très difficile et la confirmation reste anatomopathologique après une exérèse chirurgicale. L'imagerie actuelle et particulièrement la résonance magnétique nucléaire (IRM) confirme la nature kystique et la proximité des gros vaisseaux du cou, sans préjuger du caractère primitif ou secondaire du kyste amygdaloïde malin.

La constatation d'une fistule de la deuxième fente, surtout si elle est bilatérale doit faire rechercher un syndrome branchio-rénal par une échographie rénale. Le traitement du kyste branchial se base essentiellement sur la résection



chirurgicale devant le risque d'infection et le risque de cancérisation du kyste. L'intervention est réalisée sous anesthésie générale avec intubation car il n'est pas possible d'apprécier a priori l'étendue du trajet fistuleux. On peut repérer le trajet fistuleux en le cathétérissant avec injection de bleu de méthylène. La dissection se poursuit au contact du trajet fistuleux, elle s'arrête rapidement en cas de fistule borgne externe. Si la fistule se poursuit vers le haut une deuxième incision est nécessaire pour suivre son trajet. Un tunnel est créé entre les deux incisions puis une pince est glissée de haut en bas venant chercher l'extrémité de la fistule et l'attirer dans la deuxième incision. La dissection, au plus près du trajet pour éviter une blessure vasculo-nerveuse, peut ainsi se poursuivre vers le haut. La fistule passe dans la bifurcation carotidienne puis sous le ventre postérieur du digastrique (qui est parfois traversé par la fistule) et au-dessus du nerf grand hypoglosse. Au-dessus du glossopharyngien, la fistule est saisie entre deux pinces, sectionnée, puis liée. Ce trajet signe une fistule de la deuxième fente branchiale. La rupture de la fistule à sa partie haute est habituellement sans conséquence, la fistule résiduelle se drainant dans l'oropharynx. Enfin, il n'est pas utile d'effectuer une amygdaléctomie systématique. Le kyste amygdaloïde est tapissé par un épithélium de différents types, le plus souvent malpighien (6,7). Il peut s'agir aussi d'un épithélium de type cylindrique cilié d'origine ectodermique. Certains auteurs pensent que la présence de kératine, la présence de tissu

lymphoïde sont des critères obligatoires au diagnostic du kyste amygdaloïde (8). La transformation maligne au sein du kyste branchial est décrite dans la littérature mais elle reste exceptionnelle, 15 cas seulement ont été publiés dans la littérature mondiale dont 4 carcinomes in situ et 11 carcinomes épidermoïdes infiltrants (9). Le diagnostic de kyste branchial malin doit faire l'objet de plus grandes réserves et ne doit être retenu qu'après avoir éliminé une métastase au sein du kyste branchial d'un carcinome primitif à distance ainsi qu'une simple évolution kystique d'un ganglion métastatique. L'association dysplasie et carcinome in situ, confirmée au sein du même kyste, est le critère fondamental qui permet de diagnostiquer le caractère primitif de dégénérescence. Certains auteurs jugent indispensable, avant de porter le diagnostic de kyste branchial malin, de réaliser une amygdaléctomie ipsilatérale de principe en raison de la possibilité de métastases de cancer amygdalien homolatérale à l'intérieur de kyste branchial.

## CONCLUSION

Les kystes amygdaloïdes sont des malformations relativement rares, révélée le plus souvent par une masse latéro-cervicale, parfois surinfectée. Leur diagnostic est suspecté à l'examen physique orienté par les données de l'imagerie et confirmée par l'examen anatomopathologique. Seule la chirurgie avec exérèse complète du kyste permet de prévenir les récurrences ultérieures.

## REFERENCES

- 1) Jchoo M., Kim Y-J, Jin H-R. A case of second branchial cleft cyst with oropharyngeal presentation J Korean Med sci 2002; 17 : 564-6
- 2) H. Hajri, S. Manoubi. Kyste amygdaloïde oropharyngé a propos d'un cas. J TUN ORL 2007; 18 : 49-51
- 3) T.S. Anand et al. Oropharyngeal second branchial cleft cyst. International Journal of Pediatric Otorhinolaryngology Extra 2007; 2 : 222—224
- 4) William J. Développement de la tête, cou, des yeux et des oreilles. Embryologie humaine. Bruxelles 1996 : 311-39
- 5) Thaler FH, Tom JW, Handler SD. Second Branchial cleft anomalies presenting as pharyngeal masses. Otolaryngeal Head Neck Surg 1993; 109:941-4
- 6) Contencin Ph. Fistules et Kystes congénitaux du cou. Encycl Méd Chir. (ParisFrance) otorhinolaryngologie, 1994 ;20-860-A-10,7p
- 7) Nicollas R, Guelfucci B, Roman S, Triglia JM. Congenital cysts and fistulas of the neck. Int J Pediatr Otorhinolaryngol 2000; 55:117-24.V10
- 8) Koch BL. Cystic malformations of the neck in children. Pediatr Radiol 2005; 35:463-77
- 9) Maliki M. et al. Kyste branchial malin à propos d'un cas. Revue française des laboratoires 2005 ; 371 :49-50