

TUMEUR GERMINALE DE L'ESPACE PARA PHARYNGE : A PROPOS D'UN CAS

I. GASSAB, A. HAMROUN, K. HARRATHI, A. HIZEM, F. BEN MAHMOUD,
F. EL KADHI, A. MOUSSA*, CH. HAFSA**, J. KOUBAA, A. GASSAB

SERVICE ORL.

*SERVICE D'ANATOMIE PATHOLOGIQUE MONASTIR.

** SERVICE DE RADIOLOGIE DE MONASTIR.

HÔPITAL FATTOUMA BOURGUIBA MONASTIR

RESUME

Les tumeurs germinales à localisation cervico-faciale sont rares. Nous rapportons l'observation d'une fillette de 7 ans porteuse d'une tumeur maligne à cellules germinales de l'espace para-pharyngé droit traité par chimiothérapie. Les particularités étiopathogéniques, thérapeutiques, et pronostiques de cette tumeur sont rappelées après une revue des données de la littérature.

Mots clés : tumeurs germinales, tumeur para-pharyngé.

SUMMARY

Extragenital germ cell tumors of the head and neck are very rare. We report the case of a 7-year-old girl with malignant germ cell tumor of the right parapharyngeal space treated by chemotherapy. Etiopathogenic, therapeutic, and prognostic characteristics of this tumour are recalled after a review of the literature data.

Key words : Extragenital germ cell tumors, parapharyngeal tumors.

INTRODUCTION

Les tumeurs germinales sont des tumeurs issues de la transformation des cellules primitives destinées à donner les ovules chez la femme et les spermatozoïdes chez l'homme. Elles sont classiquement localisées aux organes génitaux. Les localisations extra-gonadiques sont essentiellement représentées par le cerveau, le médiastin et la région sacro-coccygienne. Cinq pour cent des tumeurs germinales extra-gonadiques sont localisées au niveau de la tête et du cou [1, 2, 3]. Ces tumeurs s'observent préférentiellement chez le nourrisson et le jeune enfant.

Les signes cliniques dépendent du siège de la tumeur. Au niveau cervico-facial le diagnostic est le plus souvent tardif; il est fait au stade des complications neurologiques. L'imagerie constitue une étape indispensable au diagnostic; elle précise la topographique de la tumeur et son extension. Le diagnostic de ces tumeurs repose sur l'association des données cliniques, biologiques et anatomopathologiques.

Le traitement de ces tumeurs est basé sur la chirurgie et la chimiothérapie; leur pronostic est réservé.

Les auteurs rapportent l'observation d'une fillette de 7 ans porteuse d'une tumeur maligne à cellules germinales de l'espace para-pharyngé droit. Ils discutent à cette occasion les particularités étiopathogéniques, thérapeutiques et pronostiques de cette tumeur avec revue de la littérature.

OBSERVATION

Enfant âgée de 7ans, vaccinée, hospitalisée au service ORL pour une formation tumorale de la région parotidienne droite. Le début de sa maladie remonte à trois semaines marqué par l'installation d'hémicrânes droites, asthénie et trouble de l'équilibre. Cette symptomatologie est suivie par l'apparition d'une formation tumorale de la parotide droite ayant augmenté rapidement de volume. L'examen clinique a noté au niveau de la région parotidienne droite une tuméfaction soulevant le lobule de l'oreille, douloureuse et infiltrant la peau en regard. L'examen de l'oropharynx et du cavum a objectivé un bombement de la paroi postéro-latérale et un refoulement de l'hémivoile du même côté; la muqueuse est régulière. Le reste de l'examen O.R.L. est normal, il n'existe pas d'adénopathie cervicale.

L'examen neurologique montre une paralysie faciale périphérique complète droite avec atteinte d'autres nerfs crâniens (V, IX, X, XII) du même côté et une ataxie cérébelleuse. L'examen de l'abdomen est normal, il n'y a ni splénomégalie ni hépatomégalie ni masse pelvienne.

Le scanner du massif facial et de la région parotidienne couplé à l'IRM a mis en évidence l'existence d'un volumineux processus tumoral expansif et invasif occupant l'espace para-pharyngé droit; ce processus mesure 4cm de grand axe de densité hétérogène avec des zones de nécrose intra-tumorales (fig. 1); il s'étend à l'endocrâne à travers une importante lyse osseuse (fig. 2). Cette tumeur envahit également l'espace préstylien, la fosse infra-temporale et la parotide (fig. 3).

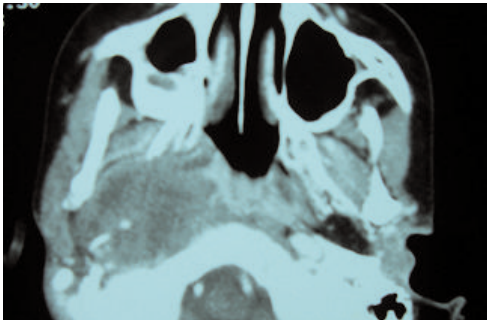


Fig. 1 : TDM du massif facial en coupe axiale : volumineux processus tumoral expansif de l'espace para pharyngé droit avec extension à la fosse infra-temporale.

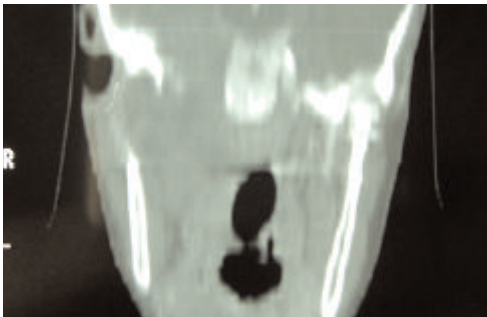


Fig. 2 : TDM de la base du crâne : envahissement tendocrânienne.

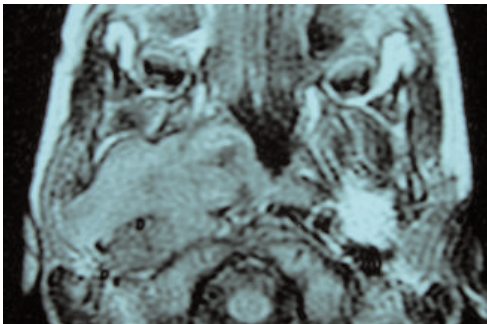


Fig. 3 : IRM des espaces para pharyngés : envahissement de la parotide et de fosse infra-temporale.

La biopsie de la tumeur a été faite par incision de Redon sous anesthésie générale. Le prélèvement est constitué d'un tissu friable et nécrosé.

L'examen anatomopathologique montre une prolifération tumorale faite de nappes de cellules polyédriques qui ont par place un cytoplasme abondant clair contenant par endroits des globules fortement éosinophiles d'aspect hyalin. Ces cellules se disposent souvent autour des axes vasculaires réalisant des images rappelant les corps de Schiller-Duval (fig.4). L'ensemble de ces critères histologiques conclut au diagnostic de tumeur germinale maligne appelé encore tumeur du sac vitellin de l'espace para-pharyngé.

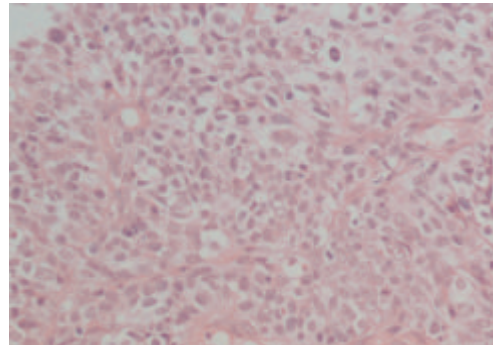


Fig. 4 : Prolifération en nappe de cellules claires ou amphiphiles avec des globules hyalins intracytoplasmiques (HE x 200)

La recherche des marqueurs tumoraux spécifiques notamment l'alpha-foeto-protéine (ou AFP) et l'antigène carcino-embryonnaire (ou ACE) est négative.

Le bilan d'extension, échographie abdominale et scintigraphie osseuse, est normal.

Vu l'étendu de la tumeur, le traitement chirurgical n'était pas envisageable; une chimiothérapie a été instaurée permettant ainsi une légère fonte de la masse tumorale. La malade décède après la deuxième cure.

DISCUSSION

Les tumeurs germinales sont des tumeurs rares, s'observant surtout chez le nourrisson et le jeune enfant. Ces tumeurs sont malignes dans environ 50% des cas. La localisation extra-gonadique de ces tumeurs peut être cérébrale [4], médiastinale [5], retro-péritoniale [6] ou sacro-coccygienne. La localisation cervico-faciale ne représente que 5% de l'ensemble de ces tumeurs extra-gonadiques [1, 2, 3].

Les tumeurs germinales font partie d'un ensemble de tumeurs dominé par le tératome bénin. Les formes malignes sont représentées par le tératome malin, le tératome immature, le choriocarcinome, le germinome et le carcinome embryonnaires infantiles. Ce dernier décrit pour la première fois par SCHILLER en 1940 et par TEILUM en 1944, a reçu plusieurs appellations : adénocarcinome embryonnaire, tumeur du sac vitellin, tumeur du sinus endodermique et Yolk sac tumor. Il s'agit d'une tumeur différenciée dans le sens extra-embryonnaire en reproduisant des structures évocatrices du sac vitellin de l'homme ou du sinus endodermique du rat. Leur caractère extra gonadique est retenu devant l'absence d'anomalie scrotale à la palpation et des foyers échogènes à l'échographie testiculaire ou ovarienne [6]. Plusieurs théories sur l'origine de ces tumeurs germinales extra gonadiques ont été évoquées. La plus couramment reconnue est le défaut de migration de cellules germinales primitives le long de l'axe médian au cours de la vie embryonnaire [6]. Au niveau de la tête et du cou de multiples localisations sont décrites, orbite [1], région temporomandibulaire [7, 8], muqueuse gingivale [9],



sinus maxillaires, cavité nasale [10, 11] et glandes salivaires [12, 13, 14]. Les localisations oropharyngées et nasopharyngées sont exceptionnelles [2] ; la localisation para-pharyngée est encore plus rare.

Les signes cliniques dépendent de la localisation de la tumeur. L'atteinte des nerfs crâniens peut être la première manifestation de la tumeur, en particulier l'atteinte du V, VII, IX, X et XII. Notre patiente a présenté d'emblée une atteinte des nerfs crâniens.

Au scanner ces tumeurs sont spontanément hyperdenses et se rehaussent après injection de produit de contraste iodé ; elles sont isointenses en T1 et hyperintenses en T2 à l'IRM [15].

Le diagnostic de certitude repose sur la biopsie et le dosage des marqueurs sériques spécifiques notamment l'alpha-foeto-protéine (A.F.P). Un taux sérique d'A.F.P supérieur à 1000 kUI/l permet à lui seul d'affirmer la présence d'une tumeur embryonnaire à composante vitelline [5]. Ce dernier constitue également un élément fiable de surveillance après le traitement. Pour les tumeurs non sécrétantes, la preuve histologique est indispensable au diagnostic.

Ces tumeurs germinales se distinguent par leur grande hétérogénéité architecturale ; à l'examen anatomopathologique ; plusieurs aspects peuvent exister (réseau lâche, kystes, tubules massifs) rendant difficile la reconnaissance du type histologique. Les corps de Schiller-Duval : formations périvasculaires d'aspect gloméruloïde, ressemblant aux sinus endodermiques du placenta chez le rat et les globules éosinophiles intra et extracellulaires (PAS+ et A.F.P+) sont inconstants et revêtent un intérêt au diagnostic [16].

Le traitement de ces tumeurs est essentiellement chirurgical [5, 13, 17, 18]. Les tumeurs inextirpables par leur volume et leur extension relèvent de la chimiothérapie. Cette dernière constitue également un complément thérapeutique pour les tumeurs incomplètement réséquées. La taille, l'infiltration et l'envahissement tumoral ont contre-indiqué la chirurgie chez notre patiente et elle fût traitée par chimiothérapie. Des multiples protocoles de chimiothérapie sont employés utilisant en priorité le cisplatine, l'étoposide (VP16), la bléomycine et la vinblastine. La combinaison de référence actuelle est le BEP où la vinblastine a été remplacée par l'étoposide avec une efficacité équivalente et une toxicité moindre [5, 17]. La durée du traitement varie de 3 à 4 cycles. La radiothérapie externe est exceptionnellement utilisée en raison de la nécessité de doses élevées toxiques.

Ces tumeurs ont une courte durée de survie car elles sont pourvoyeuses d'un grand nombre de récurrences tumorales et de métastases ganglionnaires et viscérales.

CONCLUSION

Les tumeurs germinales ou du sac vitellin de la tête et du cou sont des tumeurs rares, elles touchent l'enfant et l'adulte jeune. Le diagnostic de localisation est relativement aisé avec les techniques modernes d'imagerie. Leur traitement fait appel à la chirurgie et à la chimiothérapie. Le retard du diagnostic lié à la localisation profonde de la tumeur ainsi que son caractère agressif alourdit le pronostic.

REFERENCES

- 1- Kusumakumari P, Geetha N, Chellam VG., Nair MK. Endodermal sinus tumors in the head and neck region. *Med Pediatr Oncol.* 1997; 29(4):303-7.
- 2- Lack EE. Extragonadal germ cell tumors of the head and neck region: review of 16 cases. *Hum Pathol.* 1985 ; 16(1):56-64.
- 3- Dehner LP., Mills A., Talerman A., Billman GF., Krous HF., Platz CE. Germ cell neoplasms of head and neck soft tissues: a pathologic spectrum of teratomatous and endodermal sinus tumors. *Hum Pathol.* 1990; 21(3):309-18.
- 4- Fauchon F., Jouvét A., Alapetite C., Fevre-Montange M. Classification des tumeurs de la région pinéale et leur traitement EMC-Neurologie 2005 (2) : 596-617
- 5- Lemarié E. Tumeurs germinales malignes du médiastin : diagnostic et traitement *Rev. Pneumol. Clin.* 2004 ; 60 (5-3) S79-S85.
- 6- Houllgatte A. Berlizot P. Merrer J. Sarrazin JL. Hauteville D., Houdelette P. Les tumeurs germinales extragonadiques rétro-péritonéales : à propos de 4 observations. Intérêt de la recherche d'une lésion testiculaire occulte. *Progrès en Urologie* 1996 ;(6) : 548-55.
- 7- Stephenson JA., Mayland DM., Kun LE., Etcubanas E., Thompson EI., Gross CW. Malignant germ cell tumors of the head and neck in childhood. *Laryngoscope* 1989; 99 : 732-5.
- 8- Kebudi R., Ayan I., Darendeliler E., Agaoglu L., Kinay M., Olgac V., Bilge N. Non-midline endodermal sinus tumor in the head and neck region: a case report. *Med Pediatr Oncol.* 1993; 21(9):685-9.
- 9- Gangopdhay K., Mearthur PD., Martin JM., Saleem M. Endodermal sinus tumor of the maxillary sinus: a case report. *Ear Nose Throat J.* 1999; 78(5):376-381.
- 10- Kutluhan A., Ugras S., Akman E. Endodermal sinus (yolk sac) tumor of oral cavity originating from gingiva. *Auris nasus Larynx* 1998; 25(4):459-62.
- 11- Gabris K., Orosz M., Suba Z.: The effects on teeth of radiotherapy for nasal endodermal sinus tumor (yolk sac tumor) in childhood. *Int. J. Oral Maxillofac. Surg.* 2001; 30: 356-358.
- 12- Fonseca I., Martins AG., Soares J. Submandibular endodermal sinus (yolk sac) tumor in a female infant. A case report. *Int J Oral Maxillofac Surg.* 1991; 20(1):46-7.
- 13- Oujilal A., Benchaqroun L., Nazih N., Lazrak A., Kzadri M., Amarti A., Saidi A. Carcinome embryonnaire infantile de la parotide à propos d'un cas. *Médecine du Maghreb* 1998 ; 68 : 11-14.
- 14- Sredni ST., Dacunha IW., De Carvalho FNP., Magrin J., Pinto CA., Lopes LF. Endodermal sinus tumor of the parotid gland in a child. *Pediatr Dev Pathol.* 2004; 7(1):77-80.
- 15- Gauvrit J.Y., Sotoares G., Hamon-kerautret M., Blond S., Pruvo JP. Neuro-Radiologie - Tumeurs région pinéale Imagerie des tumeurs de la région pinéale. *Masson, Paris* 1997 : 287-299.
- 16- Debbagh A., Bennani S., Jouhadi H., Joul A., El Mrini M., Kahlan A., Benjelloun S. Tumeur du sac vitellin. À propos d'un cas. *Ann Urol* 2001 ; 35 : 356-8.
- 17- Aude F., Pierre B., Irène P., Jean-Yves B., Jean-Pierre D. Chimiothérapie intensive avec support de cellules souches hématopoïétiques dans le traitement des tumeurs germinales : expérience du centre Léon-Bérard de 1982 à 1996. *Bulletin du Cancer.* 1999 ; 86(4) : 391-9.
- 18- Brandes A.A., Pasetto L., Monfardini M. S. The treatment of cranial germ cell tumours *Cancer Treatment Reviews* 2000; 26: 233-242.