

Images in medicine

Mucocèle ethmoïdale post-radique

Rim Lahiani^{1&}, Madiha Mahfoudhi²

¹Service ORL, Hôpital Charles Nicolle, Tunis, Tunisie, ²Service de Médecine Interne A, Hôpital Charles Nicolle, Tunis, Tunisie

[&]Corresponding author: Rim Lahiani, Service ORL, Hôpital Charles Nicolle, Tunis, Tunisie

Key words: Mucocèle, sinus ethmoïdal, radiothérapie

Received: 05/10/2015 - Accepted: 16/10/2015 - Published: 10/11/2015

Pan African Medical Journal. 2015; 22:222 doi:10.11604/pamj.2015.22.222.8119

This article is available online at: <http://www.panafrican-med-journal.com/content/article/22/222/full/>

© Rim Lahiani et al. The Pan African Medical Journal - ISSN 1937-8688. This is an Open Access article distributed under the terms of the Creative Commons Attribution License (<http://creativecommons.org/licenses/by/2.0>), which permits unrestricted use, distribution, and reproduction in any medium, provided the original work is properly cited.

Image en médecine

Les mucocèles sont des complications tardives et rares de la radiothérapie. Ils sont le plus souvent de siège ethmoïdal postérieur ou sphénoïdal. Ils peuvent exceptionnellement entraîner des troubles visuels graves par compression du nerf optique. Le diagnostic est évoqué par les données cliniques et de l'imagerie. Le traitement est chirurgical avec un examen histologique systématique afin d'éliminer une récurrence tumorale. Patient âgé de 48 ans avait des antécédents d'un cancer du cavum (UCNT : undifferentiated carcinoma of nasopharyngeal type) classé T2 N1 M0, traité par chimio et radiothérapie, 3 ans auparavant, avec évolution favorable. Il a été hospitalisé pour épistaxis gauche de faible abondance et douleur orbitaire homolatérale évoluant depuis 3 mois. L'examen physique a objectivé un cavum libre, un état général conservé et des aires ganglionnaires libres. La TDM du massif facial a révélé une formation éthmoïdale gauche, ovoïde, de 3 cm de grand axe, qui amincit les parois osseuses et bombe dans le secteur postéro-interne de l'orbite avec un cavum libre. L'IRM du massif facial a trouvé une lésion kystique de 3 cm de grand axe en hypersignal T1 et hypersignal T2, de siège éthmoïdal postérieur, s'étendant au niveau de la paroi interne du massif orbitaire gauche et comprimant le nerf optique homolatéral. Une récurrence du cancer du cavum a été suspectée. Le patient a bénéficié d'une marsupialisation par voie endoscopique. L'examen anatomo-pathologique était en faveur d'une mucocèle. L'évolution était favorable avec un recul d'un an.

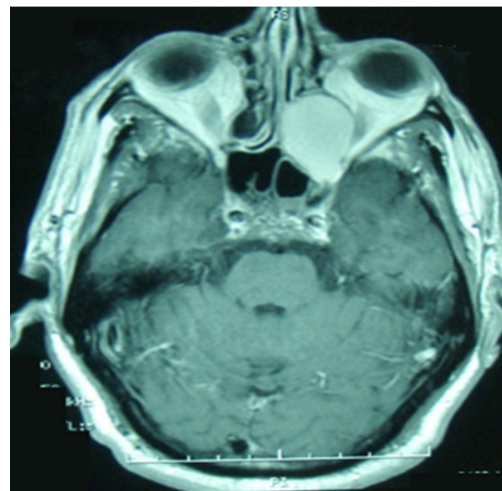


Figure 1: IRM du massif facial (coupes axiales, en séquence T1): Lésion kystique de 3 cm de grand axe en hypersignal T1 de siège éthmoïdal postérieur gauche, comprimant le nerf optique homolatéral